


# DERMATITIS ALÉRGICA DE CONTACTO POR DIMETILFUMARATO PRESENTE EN UN SOFÁ.

Aranzabal MA, Olaizola Y, Garciandia C, Navarro JA,  
Joral A, Lizarza S, Lasa E, Echenagusia M.  
Hospitales de Zumarraga, Donostia y Mendaro

Solares 22-05-2009

# CASO CLÍNICO

- Mujer de 52 años que consulta por presentar, en los últimos dos meses, **placas eccematosas** localizadas fundamentalmente en espalda y muslo derecho **refractarias** a tratamientos convencionales.
- Durante los siguientes meses siguen apareciendo en brazos, espalda, caras externas de muslos y piernas, placas aisladas de menor tamaño que son tratadas con corticoides y antibióticos tópicos. Nunca se ha afectado la cara.

- 
- En la anamnesis no se encuentra claro contactante responsable de las lesiones.
    - Utiliza una crema hidratante corporal y suele tomar una infusión de *cassia acutifolia*.
    - Es analista metalúrgico en una fundición.

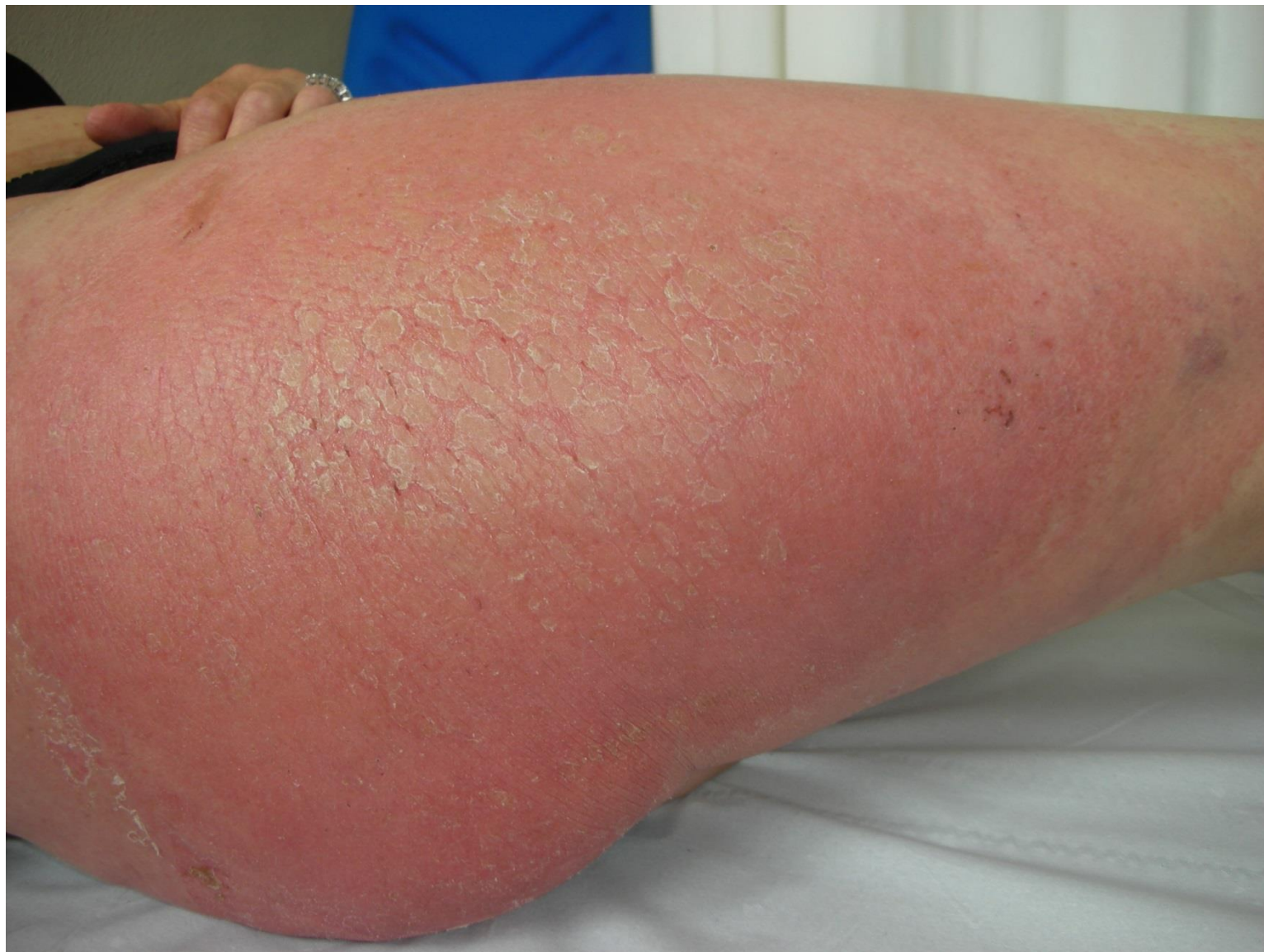Las lesiones han sido más manifiestas en agosto estando de vacaciones.

En septiembre, de baja laboral, las lesiones aparecen y desaparecen.

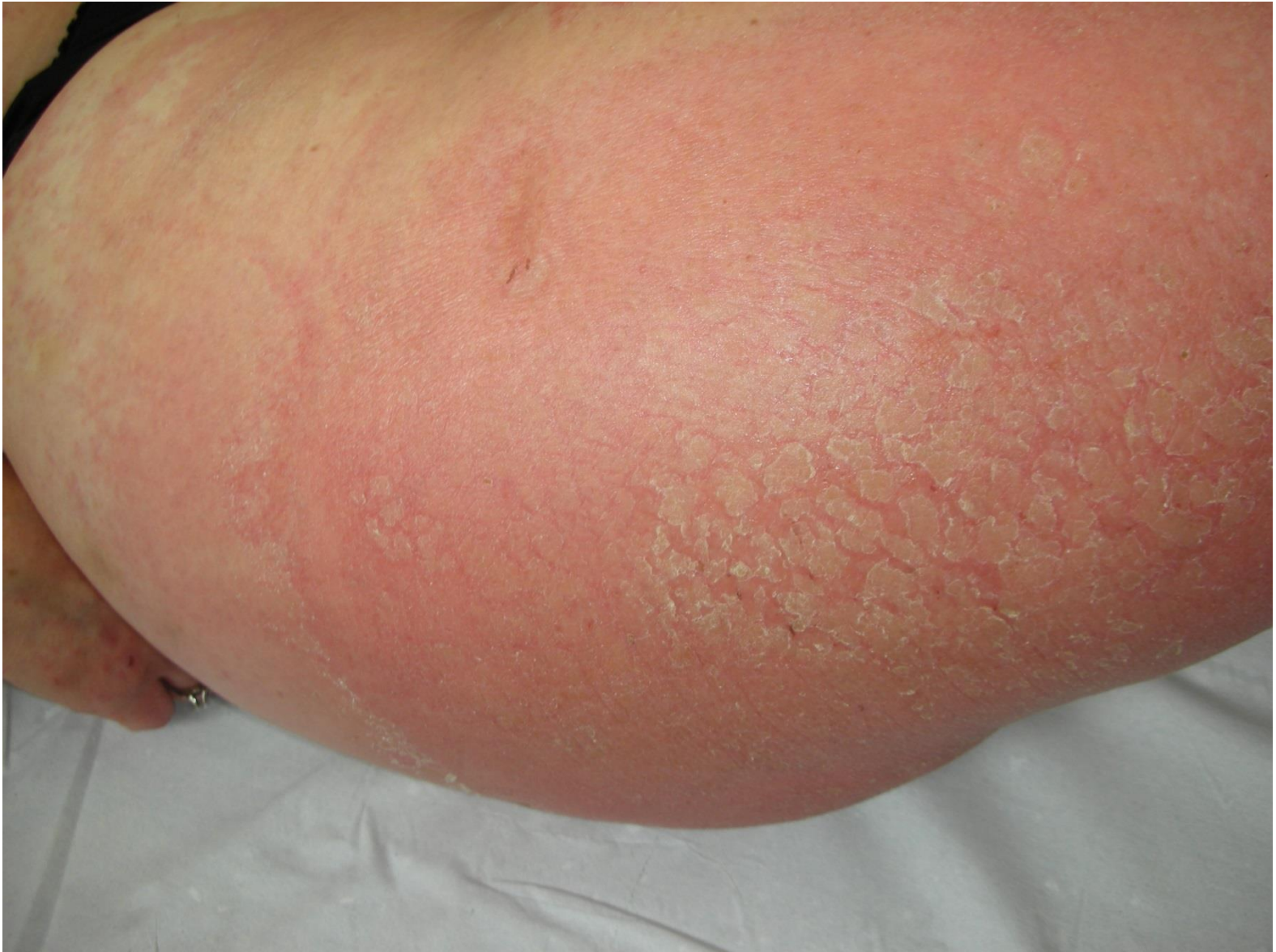# Exploración:

Se aprecian placas eritematosas descamativas localizadas preferentemente en espalda y en ambos muslos.

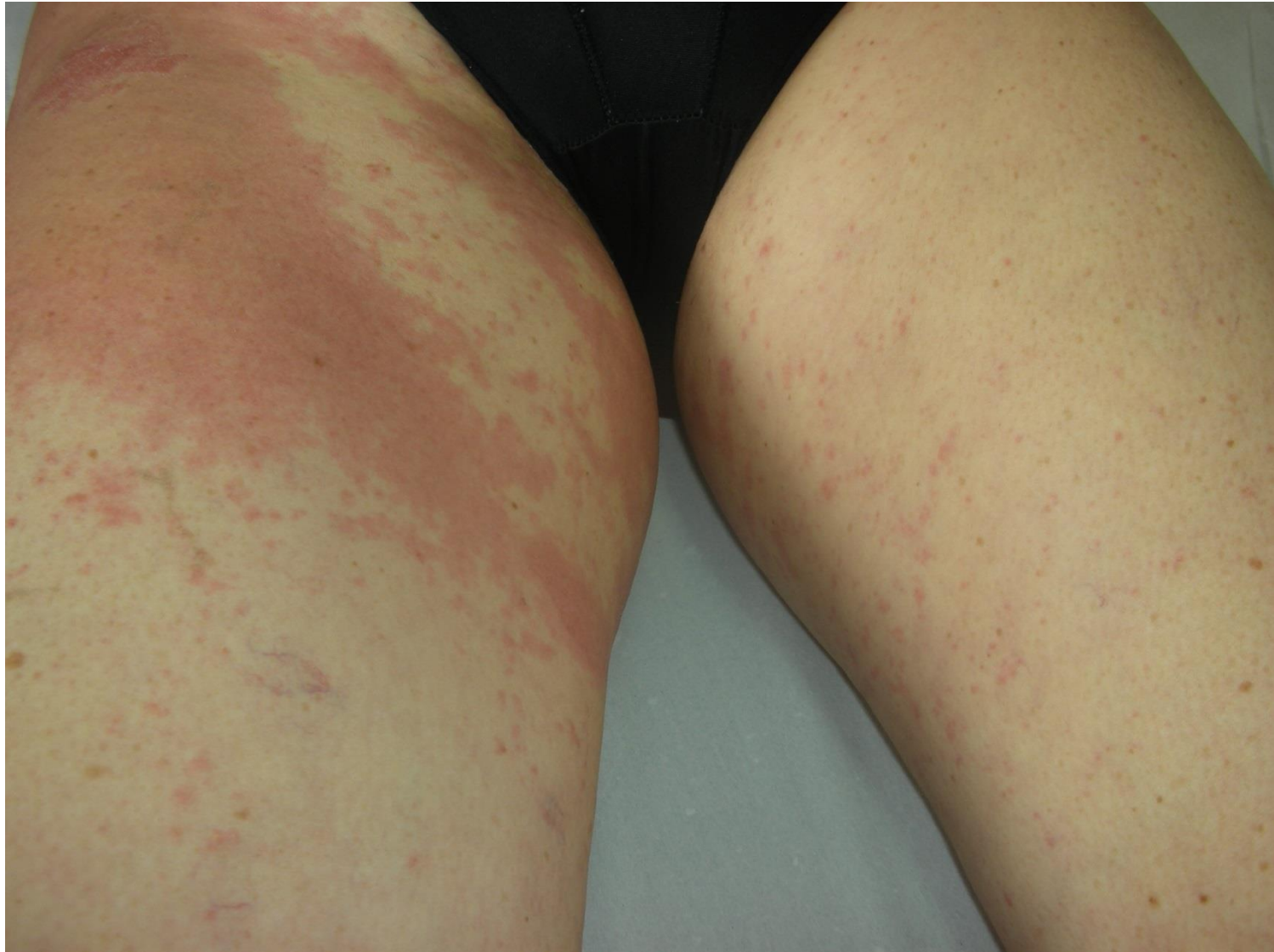
## Gran placa exfoliada en cara externa de muslo derecho

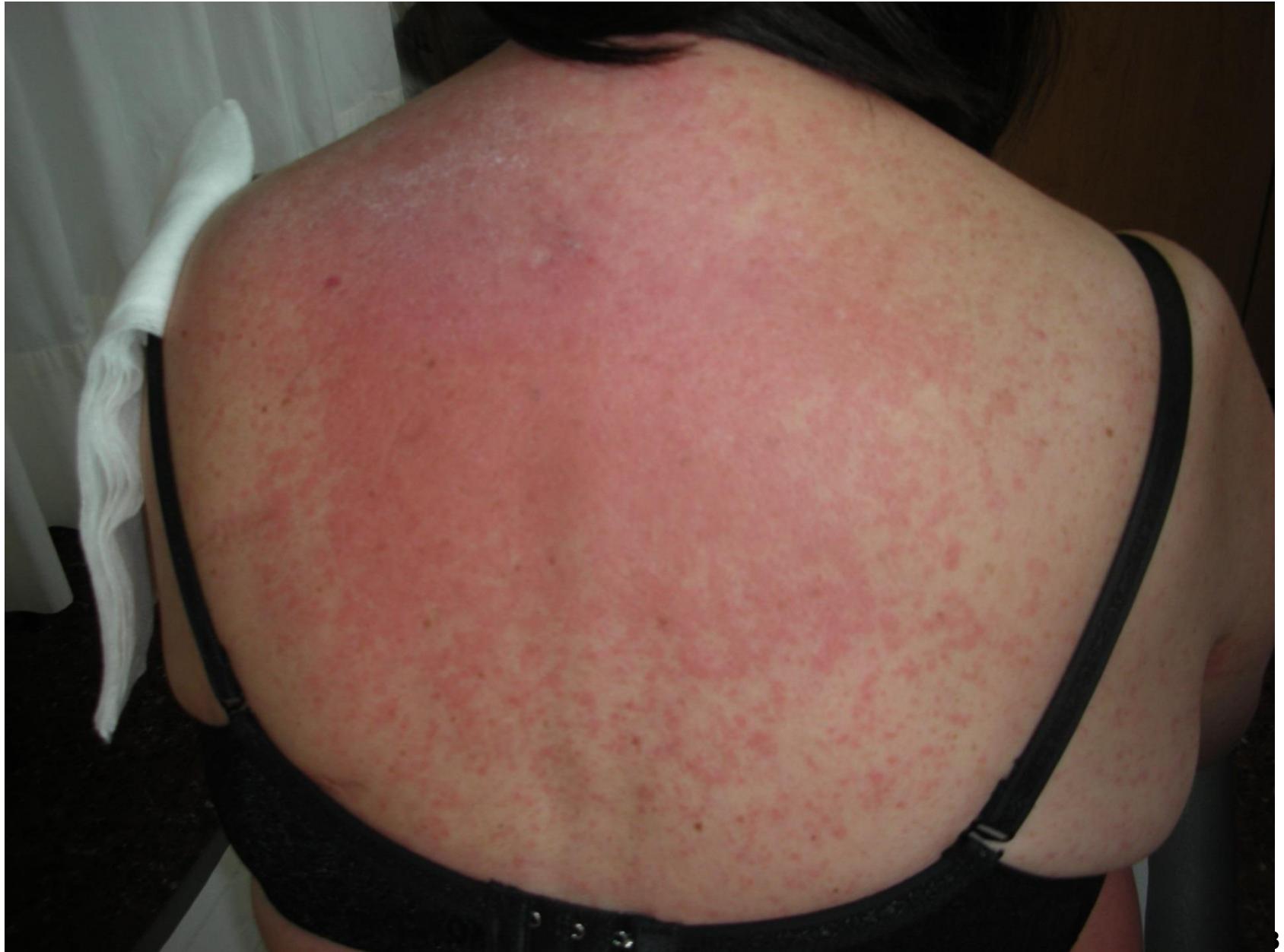

# Gran placa exfoliada en cara externa de muslo derecho



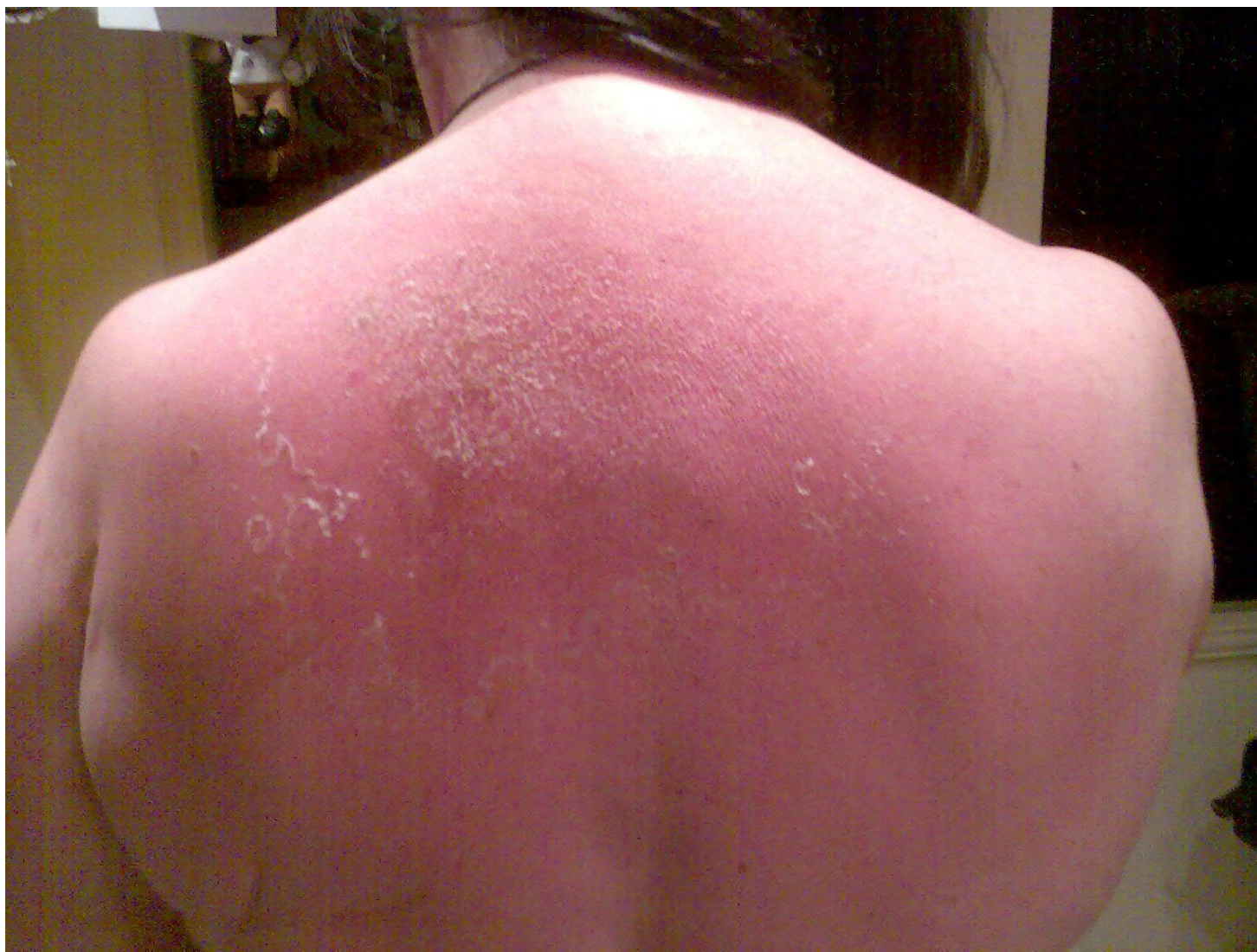# Erupción maculopapulosa



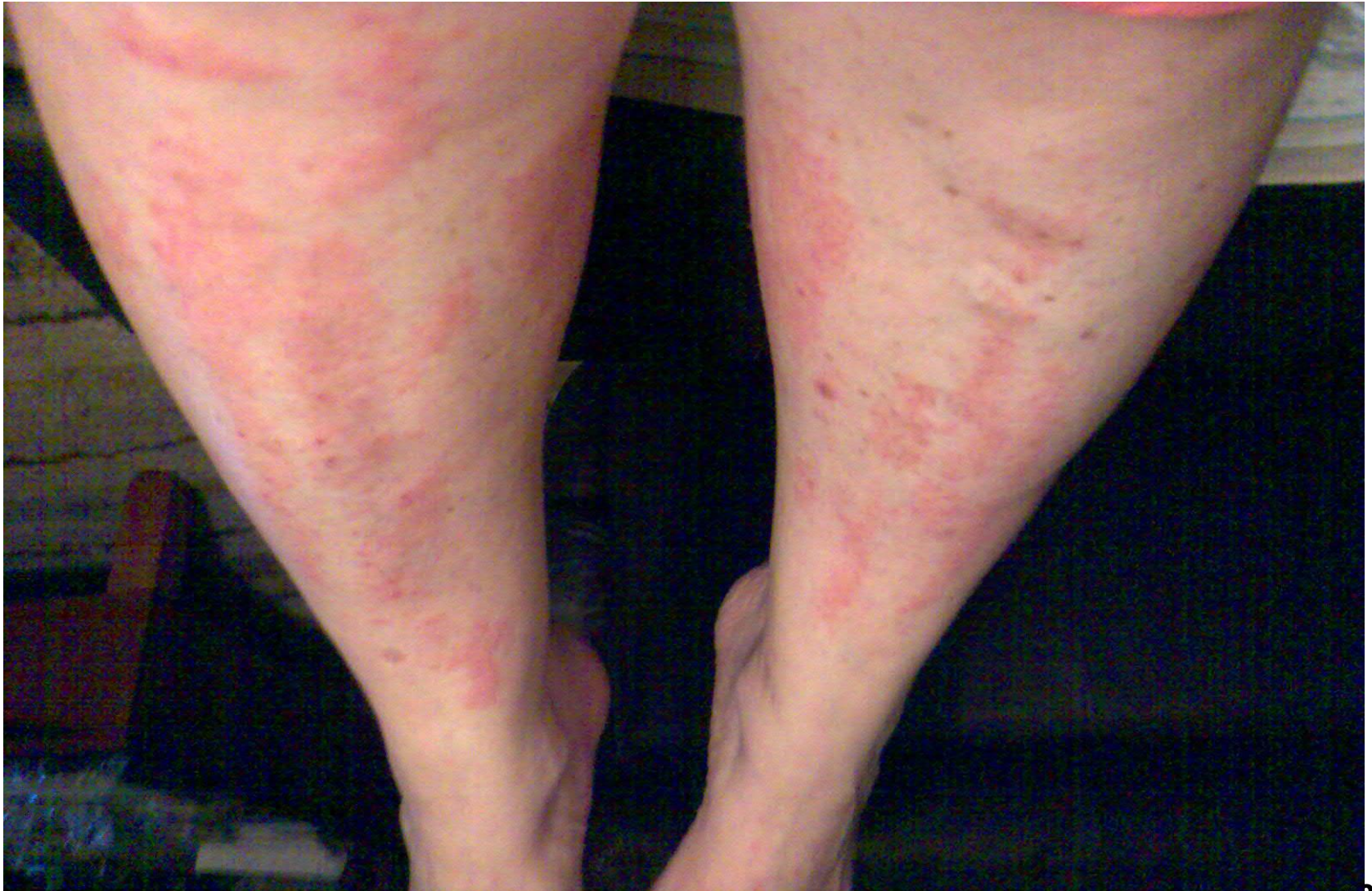



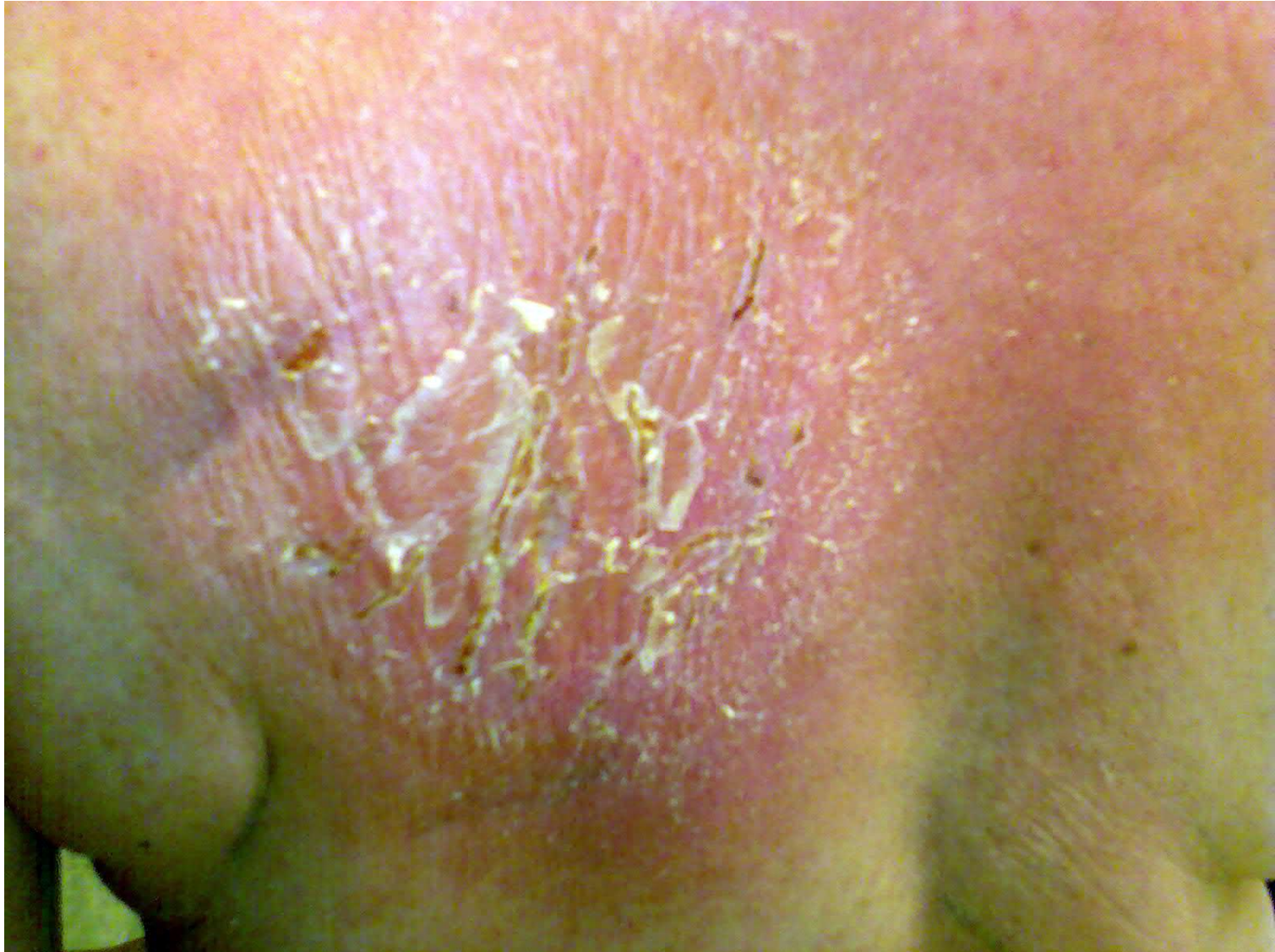# Eritema descamativo



# Erupción pápulo-vesiculosa en piernas



# Placa descamativa fisurada



# ESTUDIO INICIAL

- Pruebas epicutáneas con la batería estándar: **POSITIVA (++) para Sulfato de níquel.** Resto negativo.
- Pruebas epicutáneas con una batería de vehículos y emulgentes utilizados en dermofarmacia: **NEGATIVAS.**
- Pruebas epicutáneas con la batería textil: **NEGATIVAS.**
- Pruebas epicutáneas con cloxacilina, con crema hidratante *Yves Rocher* y con la infusión de *cassia acutifolia* que aporta la paciente: **NEGATIVAS.**
- **Biopsia de placa de espalda:** hallazgos compatibles con dermatitis espongiforme subaguda.

# EVOLUCIÓN

- En los últimos meses no presenta más placas eccematosas.
- Recientemente nos comunica la paciente que le han informado desde la tienda de muebles donde compró unos sofás relax (mayo 2007) que las bolsitas antifúngicas contenían dimetilfumarato.
- Dada esta información se procede a realizar estudio con dimetilfumarato:



- **Pruebas epicutáneas con DIMETILFUMARATO (DMF):**

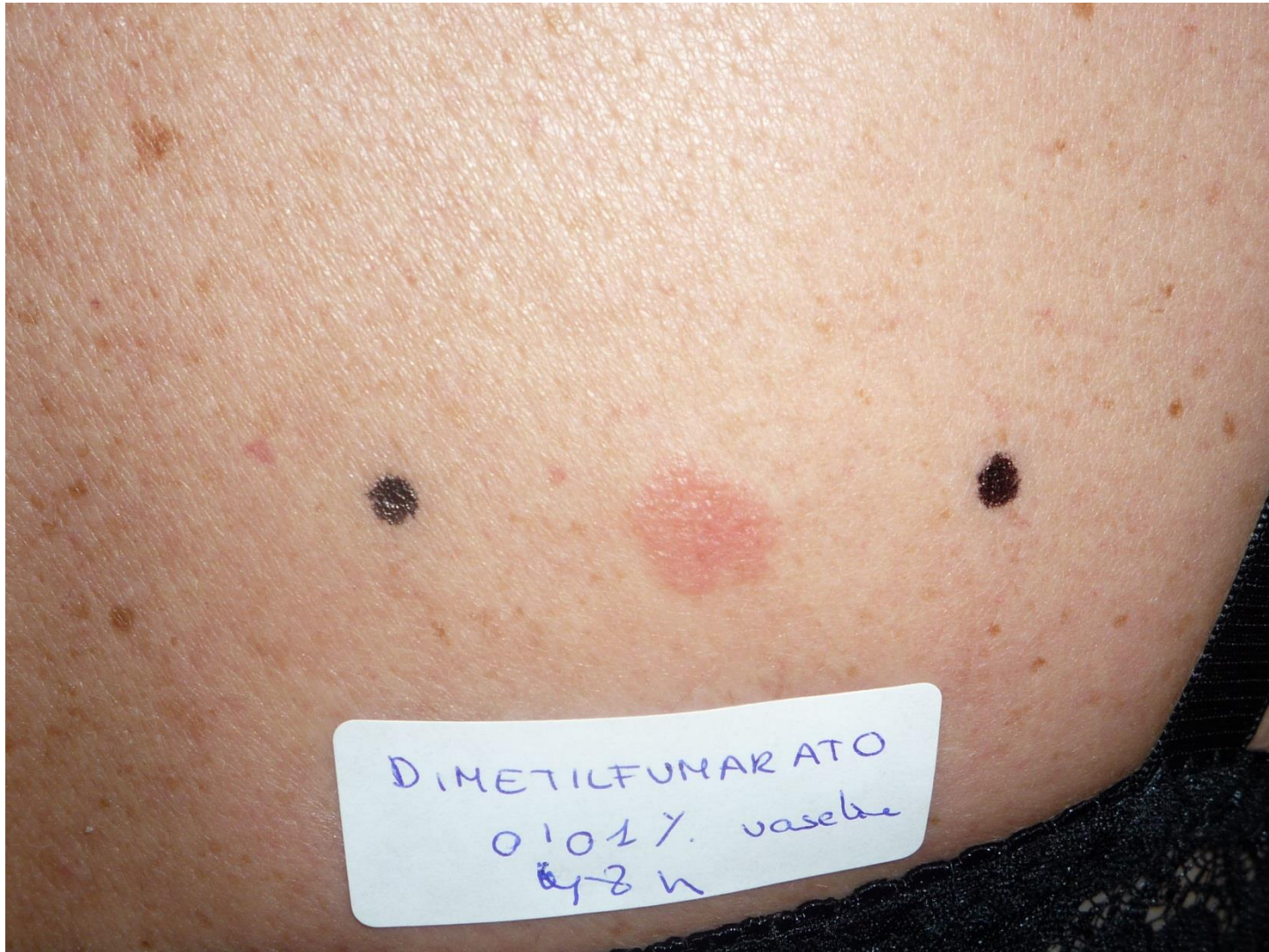NEGATIVAS en parche abierto al 0.0001% y 0.001% en agua y 0.01% en vaselina.

NEGATIVAS en parche cerrado al 0.0001% y 0.001% en agua.

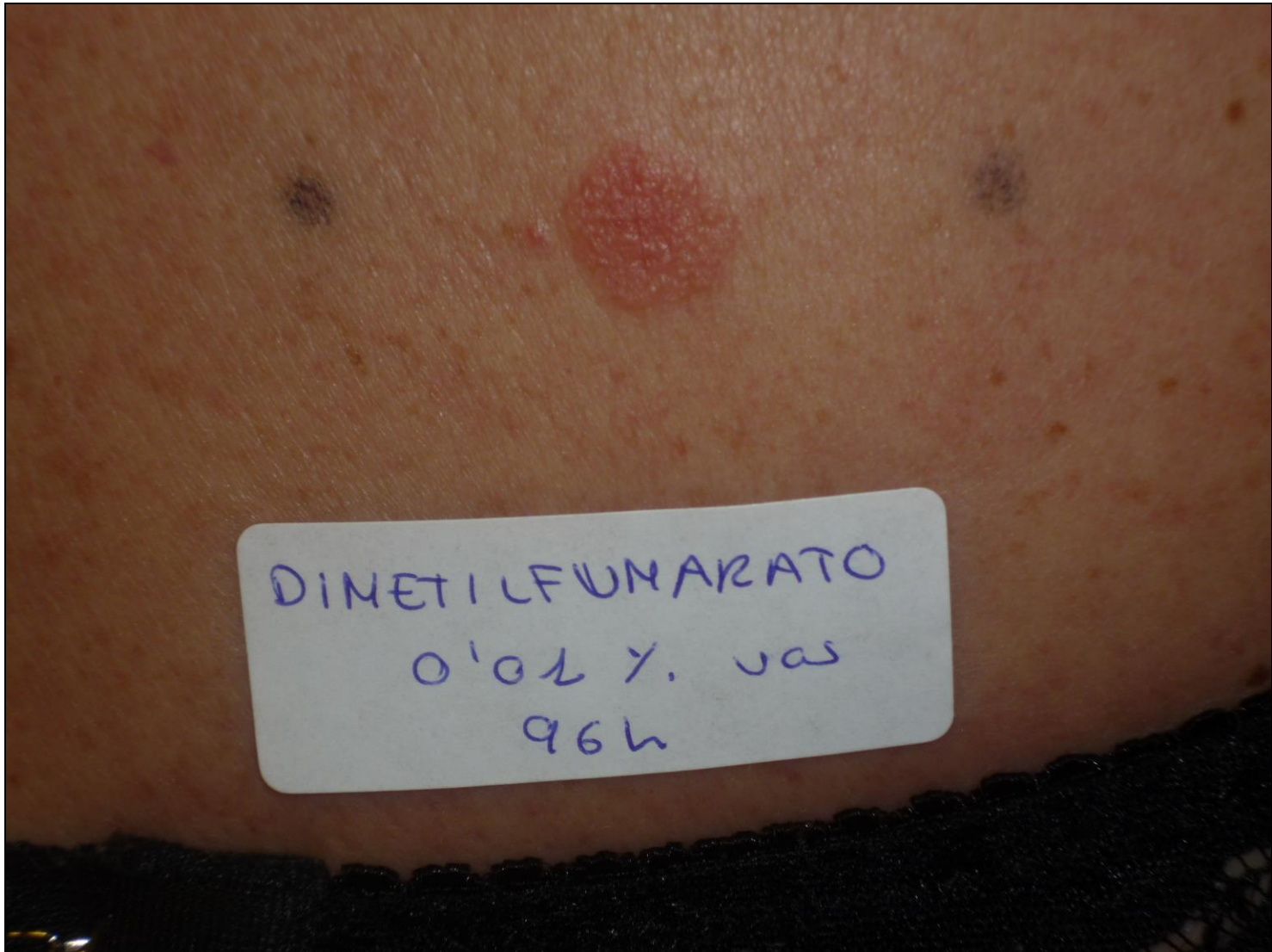**POSITIVA (++) para DMF al 0.01% en vaselina a las 48 y 96 horas.**

- **Pruebas epicutáneas con la batería de acrilatos: NEGATIVAS.**

# DIMETILFUMARATO 0.01% vas 48h



# DIMETILFUMARATO 0.01% vas 96h





# JUICIO DIAGNÓSTICO

- Dermatitis alérgica de contacto por dimetilfumarato presente en un sofá.
- Sensibilización al Sulfato de Níquel sin relevancia con el cuadro que motivó la consulta.


# DIMETILFUMARATO

Dimetilfumarato es un éster del ácido fumárico que se ha usado por vía oral para el tratamiento de psoriasis severas(1).

Su uso tópico como medicamento se descartó al presentar varios pacientes reacciones eritematosas pruriginosas en la zona de aplicación del dimetilfumarato.


Durante los años 2007 y 2008 aparecieron en el norte de Europa cientos de casos de dermatitis de contacto provocados por sofás importados de China(2,3) donde se ha demostrado la implicación del dimetilfumarato (4).

En estos casos, parece ser que el dimetilfumarato era usado como antifúngico y se encontraba dentro de bolsitas antihumedad en el interior del sofá.

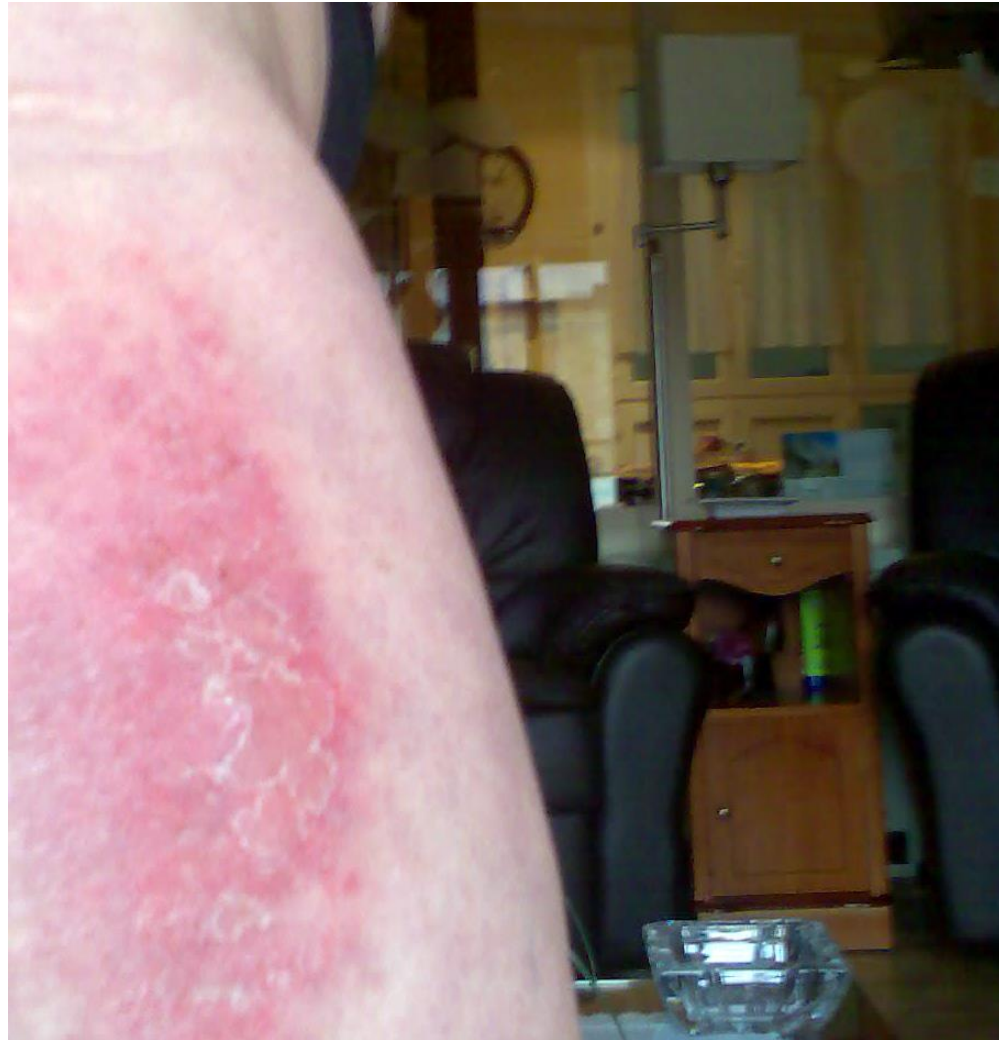

En el caso de dermatitis del sofá se trata de pacientes con lesiones eccematosas localizadas en zonas de contacto con el sofá, fundamentalmente nalgas, espalda y parte posterior de las piernas.

El eccema es refractario al tratamiento si no se encuentra la causa, y en ocasiones, puede plantear el diagnóstico diferencial con otras enfermedades cutáneas como reacciones por medicamentos, infecciones cutáneas o incluso linfomas cutáneos.



En nuestro país se han encontrado casos relacionados con sofás y con zapatos en relación con la utilización de dimetilfumarato como antifúngico (5).



# Bibliografía

1. Roll A, Rech K, Boer A. Use of fumaric acid esters in psoriasis. *Indian J Dermatol Venereol Leprol.* 2007 Mar-Apr; 73 (2):133-7.
2. Darné S, Horne H.L. Leather suite dermatitis. *Br. J Dermatol* 2008; 159:262-4.
3. Williams J.D.L, Coulson L.H., Susitaibal P, Winhoben S.M. An outbreak of furniture dermatitis in the U.K. *Br J Dermatol* 2008; 159:233-4.
4. Rantanen T. The cause of the Chinese sofa/chair dermatitis epidemic is likely to be contact allergy to dimethylfumarate, a novel potent contact sensitizer. *Br J Dermatol* 2008;159:218-21.
5. Mercader P, Serra-Baldrich E, Alomar A. Contact dermatitis to dimethylfumarate in armchairs. *Allergy* 2009;64 (5):818-819.



Muchas gracias